Aus der chirurgischen Universitätsklinik Freiburg im Breisgau
(Direktor: Prof. Dr. E. Rehn.)

Das Krankheitsbild der Anteflectio Molaris III des Unterkiefers und seine Entfernung als typisch chirurgische Operation.

Inaugural-Dissertation

zur

Erlangung der Doktorwürde

der

hohen medizinischen Fakultät

der

Albert-Ludwigs-Universität

zu

Freiburg im Breisgau

vorgelegt von

Sigfrid Henkes.

Quakenbrück

Druck: Handelsdruckerei C. Trute
1933.

Referent: Privatdozent Dr. med. Killian.

R. UNIV.
BIBLIOTHEEK
LEIDEN

Meinem Bruder
Herrn Dr. med. W. Henkes
Facharzt
gewidmet.

In allen Fällen erschwerten Durchbruchs von Zähnen zwingen diejenigen der Molaren, insbesondere die der Weisheitszähne, am häufigsten den Zahnarzt chirurgische Unterstützung und Hilfe zu beanspruchen. Während der größte Teil derjenigen Fälle, welche man im allgemeinen unter die dentitio difficilis dentis sapientiae rechnet, vom Zahnarzt bewältigt werden können, so läßt sich u. E. eine klinisch gut erkennbare kleine Gruppe abgrenzen, welche eher in den Bereich der Chirurgie fällt. In der Tat gestaltet sich die Entfernung dieser noch näher zu beschreibenden Form impaktierter Weisheitszähne zu einem durchaus nicht einfachen operativen Eingriff, der meistens Allgemeinnarkose erfordert. Wir rechnen diese Operation daher auch nicht unter die Kleine Chirurgie.

Bei der Betrachtung des Krankheitsbildes der Dentitio difficilis ist es vor allen Dingen wichtig, sich darüber klar zu werden, daß der erschwerte Durchbruch und seine Ursache scharf von den Folgen, den Komplikationen, meistens durch Infektion getrennt werden muß. Die normale Entwicklung der Molaren III vollzieht sich auf Grund unserer heutigen Kenntnisse etwa folgendermaßen:

Schon bei der normalen Dentitio machen die Weisheitszähne im Gegensatz zu allen anderen während des Wachstums eine Reihe von sehr eigenartigen Bewegungen und Drehungen im Unterkiefer durch. Das wesentliche daran ist, daß die Entstehung dieser Zähne im Gebiet des Unterkiefers nicht in der Reihe der Praemolaren und Molaren vor sich geht, sondern daß der Entstehungsort in der Basis des Processus coronoideus liegt und seine Achse normalerweise nicht sagittal, sondern anteflektiert ist. Während der Entwicklung rückt unsern Kenntnissen nach der Weisheitszahn dadurch, daß die Dimensionen des Unterkiefers sich vergrößern und mehr Platz in dem engen Winkel zwischen dem Molaren II und dem vertikalen Unterkieferast entsteht, abwärts. Er rückt in die Reihe der übrigen Zähne ein. Bei dieser Wanderung kommt es physiologischerweise zu einer Aenderung der anteflektierten Achse des Molaren III des Unterkiefers, und zwar zu einer annähernd sagittalen Achse.

Es geht ohne weiteres aus der Physiologie dieser Vorgänge hervor, daß Anomalien, fehlerhafte Bewegungen, ausbleibende Drehun-

gen leicht vorkommen können. Die Dentitio difficilis des III. Molaren des Unterkiefers ist deshalb als nichts anderes anzusehen, als die Folge einer Diskrepanz zwischen Zahnwachstum und Kieferwachstum oder als Folge fehlerhafter Drehbewegung und Herabwanderung des Molaris III in die übrige Zahnreihe. Das Mißverhältnis zwischen Zahngröße und wachsendem Kiefer wird sich um so deutlicher bemerkbar machen, je mangelhafter die physiologische Wanderung ausgebildet ist. Ein noch kleiner Weisheitszahn findet in dem noch wachsenden Kiefer genügend Raum, in die Zahnreihe einzurücken. Treten aber einmal Schwierigkeiten auf, so kommt es konsequenterweise zu einem Auswachsen des Molaris III in noch nicht herabgewandertem Zustand und in seiner antiflectierten Achse. Die primäre Verzögerung des Durchbruchs und der Wanderung hat deshalb von vornherein auf die Gestaltung der Dinge den größten Einfluß; denn der ausgewachsene Molarzahn findet nicht nur Widerstand in dem zur Verfügung stehenden Raum, sondern er macht auch die notwendigen Wanderungen und Bewegungen in viel geringerem Maße und unter sehr erschwerten mechanischen Verhältnissen durch.

Wenn man nun das Endresultat derartiger im Kiefer steckengebliebener Weisheitszähne ansieht, so müssen wir vom klinischen Standpunkt aus, zum mindesten vom chirurgischen, unter der sehr allgemein gefaßten Gruppe der Dentitio difficilis diejenigen absondern, bei denen überhaupt keine Möglichkeit mehr besteht, sich in die normale Reihe einzuordnen. Da entscheidet ganz allein die Achse des Zahnes im Verhältnis zum Kiefer und die Beziehungen zum Molaris II.

Ein schrägliegender Weisheitszahn kann die Symptome erschwerten Durchbruchs mit allen Komplikationen zeigen, kann aber dennoch vom Zahnarzt völlig beherrscht werden. (Abb. 1.) Das sind diejenigen Fälle, bei denen die Vorderkante der Krone die Möglichkeit besitzt, an der Hinterwand des II. Molaren emporzugleiten. Es ist ohne weiteres klar, daß dieser Umstand nur ermöglicht wird, wenn der Neigungswinkel des betreffenden Molaren III 45 Grad nicht nennenswert übersteigt. Liegt dagegen der III. Molarzahn mit der Gesamtheit seiner Krone gegen die Hinterwand des Molaren II an (siehe die Freiburger Fälle) oder ist der Winkel zwischen beiden ein sehr kleiner, so besteht für diesen Zahn niemals mehr die Möglichkeit einer physiologischen Drehung und Aufrichtung (siehe Abb. 2). Im Gegenteil hat man manchesmal den Eindruck, daß aus der Schräglage nach vorne keine Aufrichtung des Zahnes, sondern geradezu eine Senkung der Krone durch die Widerstände erfolgt. Diese fast oder ganz horizontal liegenden Weisheitszähne sind in die Masse des Unterkiefers eingebettet. Der Hinterrand der Krone derartiger III Molaren kann als höchstliegender Teil eben noch durch das Zahnfleisch hinter der Krone des Molaris II hervorschauen und zu Komplikation führen. In einem der Freiburger Fälle (und

das dürfte nicht selten vorkommen) hatte die ausgewachsene Krone des Molaris II sich an den Weisheitszahn derart angelegt, daß die Krone des Molaris II geradezu wie ein Riegel gegen das Aufrichten des Weisheitszahnes wirkte. Eine Extraktion des letzteren im Sinne der üblichen Technik, d. h. nach oben kam deshalb nicht in Frage, zum mindesten nicht ohne Opferung des Molaris II. Wie wir uns in derartigen Fällen geholfen haben, soll im folgenden dargestellt werden.

Fall I.

Es handelte sich um eine 22jährige Patientin, die sonst nie ernstlich krank gewesen war und jetzt plötzlich über heftige Zahnschmerzen klagte, welche sie veranlaßten, sich in zahnärztliche Behandlung zu begeben. Ein krankhafter Prozeß konnte nicht festgestellt werden. Eine Röntgenaufnahme wurde nicht gemacht. Man deutete die Schmerzen der Patientin als akute Neuralgien. Eine diesbezügliche Behandlung wurde eingeleitet. Da sich keinerlei Erfolge zeigten und nach nochmaliger Untersuchung wiederum keine Erklärung der angeblich heftigen Schmerzen gefunden werden konnte (allerdings wiederum ohne Röntgenaufnahme), stellte man die Diagnose „hysterische Neuralgie". Acht Jahre lang litt die Patientin unter heftigen Zahnschmerzen, die einen solchen Grad annahmen, daß die Patientin Selbstmordversuche machte. Begreiflicherweise kam sie, gequält durch ständige Schmerzen, im Laufe der Jahre psychisch und physisch stark herunter. Schließlich schöpfte man Verdacht, daß die sehr gedrängt stehenden Zähne des Unterkiefers die Ursache der Beschwerden sein könnten. Um Platz zu schaffen, extrahierte man der Patientin die beiden Praemolaren II des Unterkiefers offenbar von dem Gedanken ausgehend, daß die Molaren I den Platz der Praemolaren II einnehmen und die Molaren vorrücken, somit den Molaren III Platz gegeben sei durchzubrechen. Jeglicher Erfolg blieb aus. Die Patientin wurde hier auf in die Klinik eingeliefert, wo sofort eine Röntgenaufnahme des rechten und linken Unterkiefers gemacht wurde. Beiderseits waren die Weisheitszähne fest im Knochen fast horizontal impaktiert. Die Krone schaute beiderseits auf die hintere Wand des II. Molaren. Man hatte den Eindruck, als ob die III. Molaren sich in die II. Molaren förmlich eingekeilt hätten (siehe Abb. 4 u. 5). Die durch die Extraktion der Praemolaren II entstandenen Lücken waren von den Molaren I nur zu einem kleinen Teil ausgefüllt. Die Erwartung, daß in die künstlich gesetzte Lücke die Molaren I u. II vorwandern und somit den Molaren III durch Platzeinräumung zu dem Durchbruch verhelfen sollten, war nicht eingetreten (Abb. 4 u. 5).

Nach Untersuchung des Allgemeinzustandes der Patientin wurde sie mit Pantopon-Atropin vorbereitet und in Aethernarkose bei guter Entspannung der Kiefer operiert. Zunächst wurde der Weis-

heitszahn nach einer Technik entfernt, welche weiter unten noch näher beschrieben wird. Man legte durch einen Schnitt in der Mitte des Zahnfleischwulstes die Kuppe des Weisheitszahnes frei, so daß die Lage des Zahnes deutlich erkennbar war; daraufhin wurde unter sorgfältiger Blutstillung keilförmig der Kiefer in der Richtung der Wurzel des Molaren und der Außenwand desselben abgetragen. Es zeigt sich bei diesem Vorgehen, wie ungeheuer fest ein solcher Molarzahn in seinem Bett liegt; denn es war nicht möglich, den Zahn in der üblichen Weise zu extrahieren. Nachdem $^3/_4$ der Oberfläche freigelegt war, ließ sich der linke Molar leicht entfernen und die Zahnfleischlappen nach Einlagen von Adrenalin getränkten Tampons zurückschlagen. Der rechte Molarzahn wurde in genau derselben Weise entfernt wie der linke. Da vor der Operation keine vorher entstandene Infektion vorhanden war, gestaltete sich die Nachbehandlung einfach. Es wurde täglich der gelegte Tampon gewechselt. Das Fieber, das nach der Operation auftrat, fiel rasch, und die Schwellungen der Wangen mit Kieferklemme klangen in einigen Tagen ab. Die Wunden heilten bald zu. Sieben Tage nach der Operation hatten sich die Höhlen gereinigt. Die Schmerzen am Unterkiefer waren schlagartig verschwunden.

Während in unserem ersten Falle die lange Leidensgeschichte ohne richtige Diagnosestellung besonders charakteristisch war, ist in unserem zweiten Fall, dessen Anamnese wir im folgenden kurz schildern werden, der Umstand zu beachten, daß zur Anteflectio impacta Molaris III eine durch sie verursachte Infektion hinzutrat.

II. Fall.

Der 28jährige Patient klagte über teils stärker, teils schwächer werdende Zahnschmerzen, die seit 4—5 Wochen bestanden. Es trat von Zeit zu Zeit eine Zahnfleischentzündung auf, was ihn veranlaßte, sich in zahnärztliche Behandlung zu begeben. Es wurde eine Dentitio difficilis des Weisheitszahnes diagnostiziert und die Entstehung der chronischen sehr unangenehmen Stomatitis von dem Durchbruchsgeschwür ausgehend angenommen. Von zahnärztlicher Seite aus versuchte man in sechswöchentlicher Behandlung vergeblich, über die unangenehme, immer wieder recidivierende Gingivitis und Stomatitis Herr zu werden; aber vergeblich, immer wieder kam es zu Recidiven. Es blieb deshalb nichts anderes übrig, als die Ursache dieser Infektion zu beseitigen, d. h. den linken III. Molaren zu entfernen. Ein Röntgenbild vor diesem Extraktionsversuch wurde nicht angefertigt. Der Zahnarzt schien seiner Sache sicher zu sein. In Lokalanaesthesie, wahrscheinlich in inkompletter Mandibularisanaesthesie, wurde durch einen kleinen Schnitt die Kuppe des Weisheitszahnes, soweit sie aus den Alveolarfortsätzen herausragte, freigelegt. Darauf versuchte man mit dem Bohrer und der Zange Teile des Knochens abzutragen. Der Zahn saß eisern fest; eine Stunde völlig vergeb-

licher Bemühungen der Extraktion unter qualvollen Schmerzen für den Patienten verging. In diesem anoperierten Zustand wurde der Patient in die Klinik eingeliefert.

Der junge Mann war selbstverständlich von den vorangegangenen Bemühungen stark angegriffen, sehr blaß und hatte außerordentlich starke Schmerzen. Die Inspektion ergab, daß die Schleimhaut über dem Molaris III in mäßigem Umfang aufgeklappt war, und daß nur unbedeutende Teile der Alveole fehlten. Die Schleimhaut des Mundes war hochgerötet und entzündet im Sinne der Stomatitis, die Kuppe des Weisheitszahnes, und zwar der Hinterrand, schauten unter dem angeschnittenen Zahnfleisch hervor. Es wurde daraufhin sofort eine Röntgenaufnahme des linken Unterkiefers vorgenommen. Wie die Aufnahme zeigt, handelt es sich um eine Anteflektio impacta des Weisheitszahnes mit einer hochgradigen Neigung nach vorne. Der Patient wurde nun in Allgemeinnarkose mit Aether gebracht und eine gute Entspannung der Kaumuskulatur abgewartet. Dann wurde im Sinne unserer Technik der Kieferknochen zwischen Kieferwinkel und Molaris II, und zwar hauptsächlich die Außenseite der Alveolarfortsätze freigelegt. Genau wie beim ersten Fall wurde daraufhin durch Meißelschläge die Außenseite des Kiefers soweit abgetragen, daß der Weisheitszahn in seiner ganzen Ausdehnung bis fast zur Wurzelspitze sichtbar wurde und ohne Gewaltanwendung unter Schonung des Molaris II entfernt werden konnte. Ein kleiner Adrenalintampon kam in das Wundbett und die aufgeschlagenen Zahnfleischlappen wurden auf den Defekt gelegt.

Bei der Operation hat sich gezeigt., daß durch den chron. entzündlichen Reiz die Adveolarfortsätze in der betreffenden Gegend stark verdickt und verhärtet waren. Dies hat natürlich auf die Dauer des Eingriffes Einfluß gehabt.

Eine nach der Operation vorgenommene Kontrollaufnahme zeigt den lk. Unterkiefer mit dem künstlich gesetzten Defekt der äußeren Wand. Der Weisheitszahn ist entfernt (siehe Abb. 6). Eine Röntgenaufnahme des rechten Unterkiefers, von dem der Patient noch keine Beschwerden hat und welcher auch nicht über das Zahnfleisch herausragt, zeigte einen zweiten völlig anteflektierten und impaktierten Molaris III rechts (siehe Abb. 7). Da vor der Operation eine floride Stomatitis im ganzen Bereich des Mundes vorhanden war, die man vor dem Eingriff nicht zum Abheilen bringen konnte, mußte man mit einer schweren Infektion des Wundbettes nach der Extraktion des linken Molaris III rechnen. Diese trat auch in den folgenden Tagen ein. Der Kieferwinkel schwoll stark an, es trat eine Temperaturerhöhung bis 38,5 Grad ein. Durch die Schwellung bestanden erhebliche Schmerzen mit Kieferklemme. Die Erfahrungen der Freiburger Klinik (E. Rehn) gehen bezüglich dieser Phlegmone dahin, daß sich mit Vorliebe die Glandule submaxillaris infiziert und daß ein derartiges Ereignis zu fortschreitender Halsphlegmone und

Lebensgefahr führen kann. Aus diesen Gründen und weil der beginnende Prozeß von vehementem, bedrohlichem Charakter war, entschloß man sich frühzeitig zu einem zweiten Eingriff.

Der zweite Eingriff wurde in Gasnarkose vorgenommen. Mit typischem Längsschnitt entlang dem Unterkiefer wurde das sulzig infizierte Gewebe freigelegt. Danach konnte die Glandula submaxillaris, die ebenfalls schon infiziert erschien, total entfernt werden. Im Bereich der Schwellungen fanden sich zum Teil trübe, seröse Flüssigkeitsansammlungen von leicht stinkendem Geruch. Die bakteriologische Untersuchung des Eiters und der exstirpierten Teile ergaben haemolytische Streptokokken. Dieser zweite, wahrscheinlich lebensrettende Eingriff hatte vollen Erfolg. Die Kieferklemme ging zurück, die Schwellung und die Schmerzen ließen nach. Nur noch die Stomatitis blieb in der Gegend der Wunde und im Bereich des linken Unterkiefers bestehen, verursachte Schmerzen und unangenehmes Brennen. Sie ließ sich durch Aufpinselung mit Salvarsan prompt beseitigen. Vier Wochen nach der zweiten Operation wurde der Patient geheilt entlassen.

Bevor wir unsere Methode der Entfernung derartiger horizontal liegender Molaren III als typischen chirurgischen Eingriff schildern, soll hier ein Ueberblick über die von zahnärztlicher Seite empfohlene Technik zur Extraktion des Molaris III gegeben werden.

Martin geht so vor, daß er mittels eines Fissuren- und eines Drillbohrers von der Innenseite der Zahnkrone und dem hier befindlichen dicken Knochen so viel wegnimmt, daß man mit einem Hebelinstrument in den dadurch geschaffenen Zwischenraum eingehen kann. Da nun in der Mehrzahl der Fälle der Weisheitszahn näher dem äußeren Rande als dem inneren liegt, soll es ein leichtes sein, durch drehende und hebende Bewegungen mit dem Instrumente den Zahn unter Einbrechen der äußeren Kieferplatte nach außen zu luxieren und somit den Zahn zu entfernen. Martin glaubt auf diese Weise allen sich sonst bei der Entfernung des Weisheitszahnes entgegenstellenden Schwierigkeiten aus dem Wege gehen zu können.

Peter, der ein konservatives Vorgehen empfiehlt, schleift die Höcker des III. Molaren incl. des Antagonisten ab. Bei Gangrän wird der Weisheitszahn ebenfalls abgeschliffen und vom Nachbarzahn separiert. Dieses Vorgehen wiederholt er nach einigen Monaten immer wieder und glaubt, daß schon nach einem Jahr aus der schweren Extraktion eine leichte werde. Seimbille, der im besonderen eine Extraktionstechnik des anteflektierten impaktierten Weisheitszahnes angibt, steht auf dem Standpunkt, daß enweder der II. Molar entfernt werden muß, oder das die Alveole des III. Molaren mittels eines Meißels geöffnet werden soll. Eventuell soll man den III. Molaren zerschneiden, um ihn aus seiner Einklemmung frei zu machen. Die Zerschneidung wird besonders von ihm wie folgt angegeben: Seimbille trennt nach der üblichen Vor-

bereitung die den Zahn deckende Schleimhaut durch einen Längsschnitt von vorn nach hinten, nimmt dann eine isolierte Vulcarboscheibe, um Zahn und Backen zu schützen, und durchschneidet den Zahn, ohne sich um Zahnfleisch und Alveolarrand zu kümmern. Meist kommt er mit der Scheibe nicht weit genug und muß zu einem Fissurenbohrer greifen. Ist der Zahn durchschnitten und frei, lassen sich die Teile mit einem feinen Hebel leicht entfernen. Dieses Vorgehen sei der Aufmeißelung vorzuziehen. Es geht schnell und ist für den Patienten weniger unangenehm. Der Eingriff und die postoperativen Beschwerden werden auf ein Minimum reduziert. Nur im Falle von Trismus könne man diese Methode nicht anwenden.

Charron, der die Entfernung des verlagerten unteren Weisheitszahnes als einen chirurgischen Eingriff ansieht, richtet seine Extraktionstechnik nach der Art der Verlagerung. Er klappt die Weichteile auf, beseitigt die störenden Knochenteile oder bohrt Teile des Zahnes aus und entfernt dann den Zahn mit Zange oder Hebel.

Winter befaßt sich in seiner Abhandlung: Principles of exondontia as applier to the impacted mandibular third molar hauptsächlich mit der Extraktion des III. Molaren. Besonders gibt er eine Darstellung aller nur irgend möglicher Formen von Impaktation des unteren III. Molaren und seiner Extraktionstechnik. Die möglichen Fälle von Impaktation des unteren Weisheitszahnes werden entsprechend der Richtung der Zahnachse des impaktierten Zahnes in einzelne Klassen eingeteilt. Das Hauptprinzip der Winter'schen Operationstechnik ist der Verzicht auf Zange, Meißel und Hammer zugunsten der Hebel, deren er 28 Formen angibt und der Knochenstichein (24 Formen). Es sind dies alles Abarten des bekannten Lecluse'schen Hebels und Partschen Drehmeißels und Modifikationen der Hebel nach Berten, Bein etc. Winter gibt eine genaue Schilderung der Handhabung der Hebel und Stichel. Die einen Autoren befürworten die Anwendung der Hebel und Stichel, die andern dagegen lehnen sie ab zugunsten des Meißels. So hält Loos, der den Grad des zahnärztl. chirurg. Könnens zu einem Eingriff als einen wesentlichen Faktor ansieht und die Indikation der Extraktion von Fall zu Fall entscheidet, die Winterschen Hebel für geeignet. Er hebt besonders hervor, daß bei der Extraktion das Gewebe möglichst geschont werden soll. Für die Bloßlegung des Weisheitszahnes empfiehlt er die von Steiner angegebene Methode, nämlich die Bildung zweier dreieckiger Lappen, lingual und buccal. Den Grund sieht er darin, daß bei unangenehmen Extraktionslücken diese Lappenbildung genügend Material gibt, wodurch die Höhle abgeschlossen, nicht durch Speisen verunreinigt, ungestört heilen kann. An anderer Stelle führt Loos aus, daß es das Bestreben sein soll, die Extraktionstechnik auf einzelne Typen zu beschränken. Die Extraktion soll sich nach den verschiedenen Lagen des Zahnes richten, die durch die Röntgenaufnahme bestimmt werden, und zwar:

1. Schaffung eines Angriffspunktes,
2. Schaffung eines Hebelpunktes,
3. Herstellung der Extraktionsbahn, soweit dies möglich ist.

Die Horizontallage mit mesial eingeklemmter Krone könnte nach der von Pichler und Cieszynsky empfohlenen Art extrahiert werden, indem man sich nach Durchtrennung des Zahnes mit Fissurenbohrer oder Separierscheibe Zugang an den Wurzelteil verschafft. Die Knochenabtragung solle mit glatten Schnitten durch die Weichteile und mit Bohrer und Meißel geschehen. Bohrer haben deshalb den Vorzug, weil die Patienten ihn angenehmer empfinden und er keine Splitterung und harte Schlagwirkung verursacht. Wenn Meißel verwendet werden, dann sollen nur dünne Spähne Schicht für Schicht abgetragen werden. Da durch Meißel Splitterung des Zahnes auftreten kann, haben die Amerikaner die Ossektoren eingeführt. Bei Freilegung des Operationsgebietes soll nicht nur die Krone des impaktierten Zahnes, sondern es sollen auch genügend Teile des Alveolarknochens freigelegt werden. Der Schnitt muß ausgiebig sein und so angelegt werden, daß von distal her der Knochenkamm und von buccal her der Zahnfortsatzrand bis zum II. Molaren breit frei liegt. Kenworthy empfiehlt zur Extraktion den geraden Hebel. Vor Entfernung des Zahnes sei angezeigt, das dahinterliegende Zahnfleisch wegzupräparieren. Der den Zahn vedeckende Alveolarknochen muß mit Meißel und Bohrer entfernt werden, bevor der Zahn extrahiert werden kann. Bush bedient sich zur Extraktion ebenfalls des Hebels, und zwar eines mittelgroßen und eines großen, dazu zweierlei Lanzetten, einem Paar langer spitzer Zangen. Mit Jodin wird das Zahnfleisch innen und außen bestrichen und mit dem Zeigefinger der mylohoide Rand auf der Innenseite des Unterkieferastes festgelegt. In Lokalanaesthesie führt man die Spitze des kleinen Hebels, den II. Molaren als Stütze benutzend, in den interpromalen Zwischenraum. Der Kiefer wird mit der andern Hand gestützt. In den meisten Fällen gelingt es, den Zahn auf diese Weise zu heben. Mit dem Finger oder mit der Zange wird er dann vollständig entfernt. Etwaige Anhänge des Zahnfleisches werden mit der rechtwinkligen Lancette abgetrennt. Sollte ein Zahn abbrechen, so muß mit einem Knochenbohrer die Alveole bis unter den Zahn weggebohrt und der Rest herausgehebelt werden. Pont dagegen ist der Ansicht, daß Wurzeln nur mit dem Meißel entfernt werden sollen, weil dadurch eine größere Schonung des weichen und harten Gewebes erzielt wird und weniger tiefe Frakturen vorkommen. Er gibt gleichzeitig einen Satz von acht einzelnen geraden, aber verschieden geformten Meißeln an, die durch Aufsetzen auf ein Handstück, welches nach Art der Lecluse'schen Hebel geformt ist, als Drehmeißel benützt werden können. Ein besonderer Meißel besteht auch für die Extraktion des unteren III. Molaren. Morin verwendet ebenfalls den Hebel von Lecluse. Er schlägt diesen

fast senkrecht in die Alveole mit zunehmendem Druck mit ständigen Drehbewegungen ein. Nach kurzer Zeit wird der Widerstand überwunden und der Zahn gelockert; hiernach kann die Extraktion leicht erfolgen.

Mayer, J., berichtet über die Extraktionstechnik des Weisheitszahnes, bei der der Zahn stark nach hinten eine abgebogene Wurzelkrümmung aufweist mit Einlagerung zwischen stärksten Knochenpartien nach der buccalen Seite hin. Die Entfernung in der Richtung von unten nach oben und zugleich nach hinten kann fast immer erreicht werden und zwar mittels einer Keilzange.

Für tief zerstörte Weisheitszähne sei folgende Extraktionstechnik indiziert: Man führe je buccal und lingual am Interdentalraum einen senkrechten Schnitt bis zum Knochen, dann klappe man die beiden dreieckigen Lappen mit Raspatorium hoch und trage mit geradem Meißel eine genügende Knochenschicht ab, um mit der Hebelzange den Zahn zu extrahieren. Während Mayer und andere Meißel und Hebel kombiniert anwenden, verwirft Hesse Meißel und Hebel. Den im Knochen liegenden Weisheitszahn befreit Hesse nicht durch Aufmeißeln des Knochenlagers, sondern es werden von ihm teils Fissuren, teils Rosenbohrer zur Entfernung des III. Molaren benutzt. Zur Freilegung des Weisheitszahnes hält Hesse den von Rebel angegebenen Schnitt (sog. Weisser'sche Türflügelschnitt, der aus einem buccalen und einem lingualen besteht) für unzweckmäßig, da man zwei Lappen abzuhalten hat. Es hat sich vor allem der Aufklappungsschnitt am besten bewährt, der buccal hinter der distalen Wurzel des II. Molaren beginnend nach distal hinter der Krone des Zahnes aufsteigt und dann mesial-distal etwas lingualwärts über die darunter zu vermutende Weisheitszahnkrone und über sie hinaus leicht nach außen verlaufen soll. Céphalas benützt dagegen bei Lageänderung sowie bei Wurzelanomalien des Weisheitszahnes wieder den Lecluse'schen Hebel oder den Part'schen Drehmeißel, die alle Hindernisse überwinden und in den meisten Fällen die Extraktion ermöglichen sollen. Die Zange wird von Céphales abgelehnt. Fälle, welche die von ihm angegebene Extraktionstechnik nicht gestatten, sind solche, bei denen der II. oder III. Molar verletzt ist oder die Krone zu schwach ist, mitunter auch wenn der erste Molar fehlt. In diesen Fällen kommt man mit Hilfe einer Prothese zum Ziel.

Man sieht, daß alle diese Methoden, sowohl was die Schnittführung wie die Verwendung von Spezialzangen und -meißeln anbetrifft, die Einheitlichkeit vermissen lassen, sodaß durchaus der Eindruck entsteht, es habe jeder Autor sein eigenes Verfahren ausgebildet, als daß es zu klaren einheitlichen, operativen Prinzipien gekommen sei. Gegenüber den zahnärztlichen Methoden, wie sie im Vorangegangenen erwähnt wurden, ist das chirurgische Vorgehen von vornherein durch Einfachheit der Mittel und Wege gekennzeichnet.

Man ist nicht nur an strenge Innehaltung der Regeln der allgemeinen Chirurgie gebunden, sondern verfügt auch über ein Instrumentarium, das für alle Weichteil- und Knochenoperationen im Laufe der letzten Jahre sich entwickelt hat unter Vermeidung von allzuviel Spezialinstrumenten. Nach allgemein chirurgischen Prinzipien ist es nicht erwünscht, im entzündlichen Gebiet längere Zeit mit zerstückelnden und zerkleinernden Instrumenten zu arbeiten, sondern man ist bestrebt, durch einfache Schnittführung glattwandige Ränder ohne Zerfetzung der Gewebe zu erzielen und auch die Knochendefekte möglichst einfach zu gestalten.

Unsere Methode ist folgende: Zunächst ist zu entscheiden, in welcher Art von Schmerzbetäubung der Eingriff vorgenommen werden kann. Als allgemeiner chirurgischer Grundsatz gilt es im entzündlichen Gebiet keine örtliche Anaesthesie zu verwenden. Diese These ist zwar in jüngerer Zeit von U s a d e l auf Grund einer Prüfung von 1000 Fällen der kleinen Chirurgie angegriffen worden. In der Tat sind die meisten uns gebräuchlichen Lokalanaesthetika insbesondere das Percain baktericid wirksam, sodaß man unter diesem Gesichtspunkt eine Anwendung derartig desinfizierender Lösungen genehmigen könnte. Die Gefahr der Verschleppung infektiöser Erreger durch Manipulation im empfindlichen Bereich hat aber doch, wie das Schrifttum zeigt, in einer Reihe von Fällen zu unglücklichen Ereignissen geführt, sodaß trotz dieser Mitteilung von der Verwendung der örtlichen Anaesthesie abgeraten werden muß.

Als Leitungsanaesthesie käme die Betäubung des Nervus mandibularis oder des 3. Astes des Trigeminus in der Fossa pterygoidea in Frage, ein Verfahren, welches zuverlässig und brauchbar ist. Die Mandibularisanaesthesie an den Austrittsstellen des Nerven in den Unterkieferkanal ist aber oft wegen der Kieferklemme nicht ausführbar und es liegt meist bei vorhandener Infektion die Einstichstelle im entzündlichen Bereich. Eher möglich ist die von L i n d e m a n n im Jahre 28 beschriebene Anaesthesie des Trigeminus 3 an der Austrittsstelle. Wer sie gut beherrscht, kann Gebrauch davon machen. Wir pflegen in der Chirurgie nicht zum Zwecke der Exstirpation des III. Molaren im allgemeinen die Narkose vorzuziehen, weil man nicht sicher voraussehen kann, wie der Eingriff sich gestaltet, da Komplikationen eintreten können, die manchmal ein Eingreifen von außen her erforderlich machen. Welche Methode im engeren Sinne am zweckmäßigsten hier in Frage kommt, soll im Rahmen dieser Arbeit nicht erörtert werden.

Es erhebt sich ferner die Frage, wie die Schnittführung am zweckmäßigsten gelegt wird. S e i m b i l l e begnügt sich mit einem Längsschnitt, es entstehen dann zur Rechten und Linken zwei tiefe Taschen, die u. E. vermieden werden sollen. Wir lehnen deshalb den einfachen Längsschnitt ab und bevorzugen einen Lappenschnitt, ähnlich wie ihn C h a r r o n , S t e i n e r und H e s s e angegeben

haben. Auch die Schnittführung von Mayer I. führt zu einer Bildung von zwei Weichteillappen und scheint der unsrigen ähnlich zu sein, dagegen lehnen wir den Türflügelschnitt nach Weiss ab, weil hier in größerem Maße als es erforderlich scheint, Weichteile von der Unterlage abgelöst werden und Gefahr besteht, daß die Lappen an ihren Enden nekrotisch werden.

Unser Schnitt ist bogenförmig angelegt, er beginnt an der sichtbaren vorderen Kante des vertikalen Kieferastes und führt über die Mitte des impaktierten Weisheitszahnes hinweg, gegen den Hinterrand des impaktierten Molarzahnes. Von hier aus biegt er auf die Außenseite der Alveolen buccalwärts um, und endet etwa 1 cm unterhalb des oberen Alveolarrandes. Da bei unserer Methode die Lingual-Seite des Knochens und der Alveolen bestehen bleibt, so ist eine Loslösung des Zahnfleisches lingual auch nicht erforderlich. Die Ablösung der Weichteile über dem Weisheitszahn und buccal gelingt leicht und muß auf eine Entfernung durchgeführt werden, die etwa der Größe des impaktierten Weisheitszahnes entspricht. Dieser so gebildete Lappen hat eine breite Basis und eine gute Ernährung. Er wird später in die entstandene Höhle hineingeschlagen (siehe Abb. 3).

Da sowohl Bohrer wie Schneideinstrumente, Spezialmeißel wie diejenigen von Pont und Winter oder Spezialzangen in chir. Kliniken nicht vorhanden sind, kommt für die chir. Extraktion des Molaris III nur der Meißel, die Lühr'sche Zange und eine einfache Extraktionszange in Frage. Meistens kann man die Lühr'sche Zange vermeiden und es genügt die Verwendung eines kleinen scharfen Meißels, so wie ihn Lexer angegeben hat. Nach völliger Freilegung und bei guter Sicht der meist stark verdickten und verhärteten äußeren Zahnleiste beginnt man mit kurzen Meißelschlägen eine keilförmige Lücke in die Außenwand des Unterkiefers bezw. die Alveolarfortsätze zu schlagen. Es wird nun der Knochen ausschließlich außen soweit abgetragen, daß der größte Teil des Weisheitszahnes zum Vorschein kommt. Es ist nötig, daß auch die Wurzeln mindestens bis zur Hälfte freigelegt werden, denn die Einmauerung dieser Zähne ist erfahrungsgemäß außerordentlich groß.

Die Extraktion des II. Molaren geschieht nun nicht nach oben, denn die Krone des II. Molaren verhindert dies gewöhnlich. Die Entfernung geschieht durch die geschlagene Lücke nach außen, also buccalwärts ohne Anwendung besonderer Kraft. Der II. Molarzahn bleibt vollkommen erhalten. Ist der horizontal liegende Zahn entfernt, dann sucht man mit kleinen Tampons Blutstillung zu erreichen, und schlägt den äußeren Lappen in die Lücke.

Die beiden besprochenen Fälle unterscheiden sich deutlich dadurch voneinander, daß bei dem ersteren keine Infektion der Mundhöhle bestand. Allerdings hatte der Patient des zweiten Falles auf seiner rechten Seite ebenfalls einen vollkommen impaktierten, ante-

flektierten Weisheitszahn ohne Infektion. Daß vielen Patienten das Vorhandensein eines derart anormal im Kiefer eingebetteten Weisheitszahnes durch völlige Beschwerdefreiheit unbekannt ist, geht zur Genüge aus dem Schrifttum hervor. Gewöhnlich wird der Befund durch Zufall entdeckt. Anders dagegen wenn die Endäste des nervus mandibularis durch die Einkeilung in Mitleidenschaft gezogen werden. Hier kommt es, wie in unserm ersten Fall, zu quälenden, unbestimmten Schmerzen, die sehr oft unter die Verlegenheitsdiagnose Hysterie und Neuralgie fallen. In unserm ersten Falle ist die Patientin acht Jahre lang vergeblich auf die verschiedensten nervösen Störungen hin behandelt worden. Zwar hatte der Zahnarzt an ein Mißverhältnis des Kieferwachstums mit den nachdrängenden Molaren gedacht, aber keine Röntgenaufnahme gemacht und geglaubt, daß durch die Extraktion eines Praemolaren auf beiden Seiten der Patientin geholfen wäre. Hätte man damals eine Röntgenaufnahme gemacht, dann wäre mit Sicherheit erkannt worden, daß die Opferung zweier gesunder Praemolaren nicht in Frage kommen konnte.

Es ist von zahnärztlicher sowie von chrirurgischer Seite oft genug betont worden, daß die Unterlassung der Röntgenaufnahme als Kunstfehler betrachtet werden muß. Nach Erkennen des Grundes für die jahrelangen Beschwerden der Patientin war die Möglichkeit einer Heilung durch Operation gegeben. Sie ist prompt eingetreten.

Viel schlimmer liegen die Verhältnisse bei der zweiten Patientin, bei welcher der lk. III. Molarzahn durch das Dekubitalgeschwür recidivierende Stomatitis erzeugte. Infektionen, die von derartigen Druckgeschwüren der Weisheitszähne ausgehen, sind mit Recht vom Patienten wegen der Schmerzen, vom Arzt wegen der gefährlichen Folgen gefürchtet. Im Mund selbst kommen immer virulente Erreger vor, Streptokokken, Spirochäten, fusiforme Stäbchen und andere, welche sich unter den Schleimhauträndern einnisten können. Außer recidivierenden Schleimhautentzündungen sind eine Fülle von infektiösen Erscheinungen beobachtet und im Schrifttum niedergelegt worden. Jauchige Mundbodenphlegmone mit Infiltration der Wange, Perforation derselben, Beteiligung der regionalen Drüsen, Uebergreifen der Infektion auf das Periost und vor allem Endost des Unterkiefers, sowie Entstehen der prognostisch ungünstigen und gefährlichen Osteomyelitis des Unterkiefers. Auch hat man beobachtet, daß der phlegmonöse Prozeß sich in der Richtung auf die Tonsillen fortentwickelte, zu Abszessen und zu dem gefürchteten Oedem der oberen Luftwege führte. Endlich kann natürlich von allen Teilen des Infektionsbereiches als letzte Folge die Einwanderung der Keime in die Blutbahn und Allgemeininfektion entstehen, die schon manchesmal zur Metastasenbildung, zur Intoxikation und zum Exitus geführt hat. Fast regelmäßig schwillt bei allen entzündlichen Prozessen in der Gegend der Weisheitszähne die Kaumuskulatur und

die Partie des Kiefergelenkes an, so daß es zur Kieferklemme kommt. Gerade in diesen Fällen sind die meisten vom Zahnarzt angegebenen Methoden, vor allem die Zerstückelung nach Seimbille nicht möglich, wie dieser Autor selbst zugegeben hat. Eine buccale Entfernung des Zahnes im Sinne unserer Technik oder derjenigen von Martin läßt sich noch durchführen. Die Drüsenpakete unter dem Kieferwinkel sind, wie der 2. unserer Fälle demonstriert, meist hochgradig infiltriert, geschwollen und schmerzhaft. Ein Fortschreiten entzündlicher Prozesse in dieser Region birgt die große Gefahr der Arrosion mächtiger Gefäßstämme im seitlichen Halsdreieck in sich und zwingt unbedingt zu chirurgischem Vorgehen. Daß die Infektion der Glandula submaxillaris ein prognostisch sehr ungünstiges Zeichen darstellt und eine Totalexstirpation zur Bannung der Lebensgefahr notwendig macht, geht zur Genüge aus unserem 2. Fall hervor. Jedes Zaudern ist ein schwerer Fehler.

Ueber die Entstehung der Infektion bei erschwertem Durchbruch ist man ziemlich im klaren. Der Ausgangspunkt ist meist das Dekubitalgeschwür an der Durchbruchstelle der Krone. Ueber derselben liegt während der Durchbruchsphase eine dünne, fibromuköse Hülle, die allmählich durchbrochen wird. Die Zahnfleischlappen, die nach dem Durchbruch entstehen, werden sehr leicht durch das Beißen verletzt, wodurch der Ansiedelung von Krankheitserregern Vorschub geleistet wird. Gassmann sah in 5 Fällen von Dentitio difficilis mikroskopisch eine chronische Entzündung der Wurzelhaut. Nach seinen Angaben soll sich die Entwicklung der Dinge folgendermaßen abspielen:

Zunächst kommt es nach Eröffnung des Zahnsäckchens zu einer floriden Paradentitis. Es folgt dann eine Entzündung der Kieferschleimhaut, die anschwillt und schmerzhaft wird. An sich ist der Durchbruch eines Zahnes nicht mit entzündlichen Vorgängen der Schleimhaut verknüpft. Infolgedessen müssen die Verhältnisse beim III. Molarzahn besonders ungünstig liegen. Gassmann nimmt auch an, daß ein entzündliches Dekubitalgeschwür an der Durchbruchstelle des III. Molaren erst dann entsteht, wenn eine Reizung der Stelle durch Biß möglich ist. Die nicht entzündete Durchbruchstelle eines Zahnes ist schmerzfrei. Erst durch die Infektion wird sie schmerzhaft.

Im Schrifttum sind zahlreiche Beispiele dafür gegeben, daß der erschwerte Durchbruch des Weisheitszahnes auch ohne Infektion unerträgliche Beschwerden machen kann. So berichten z. B. die Autoren Pollosen und Dechaume von einem Patienten, der 20 Jahre lang an heftigen Schmerzen im Unterkiefer litt, die anfangs für Gesichtsneuralgien gehalten wurden, bis eines Tages eine beträchtliche Schwellung des Unterkiefers in der Gegend des Angulus und der retromaxillären Drüsen auftrat. Der Patient bekam Kieferklemme

und hohe Temperatur. Erst hierdurch wurde man mit Hilfe des Röntgenbildes auf die richtige Diagnose aufmerksam.

Bei spasmophilen Personen soll es unter Umständen auch zu krampfartigen Erscheinungen durch Dentitio difficilis der Weisheitszähne kommen. So wird z. B. in jüngster Zeit in der Semaine Dentaire von S a m e n t o und U b a l d o ein Fall beschrieben, welcher allgemeines Interesse erweckte. Eine Frau bekam plötzlich ohne erkennbare Ursache epileptiforme Krämpfe. Diese wiederholten sich anfänglich alle 2—3 Monate, später wöchentlich. Die Patientin wurde in die Klinik eingeliefert, und da offenbar Beschwerden von seiten des Unterkiefers bestanden, wurden Röntgenbilder angefertigt, welche impaktierte Weisheitszähne ergaben. In längeren Zwischenräumen wurden diese Zähne extrahiert und die Erscheinungen verschwanden vollständig. S a m e n t o und U b a l d o meinen deshalb, man solle bei dem Vorliegen epileptiformer Krämpfe ohne sichere hereditäre Basis an die Möglichkeit retinierter Weisheitszähne denken.

Die schwierigste Frage bei der Beurteilung des Krankheitsbildes ist zweifellos die Indikation zur chirurgischen Entfernung. Die Indikation hängt ab:

1. von dem Grade der Anteflectio u. Impactatio.
2. von dem Zustand der betreffenden Region in bezug auf Infektion und der Beteiligung der Mundschleimhaut;
3. von dem Grade der durch die Impaktation hervorgerufenen Beschwerden.
4. von dem Allgemeinzustand des Patienten (unter Berücksichtigung der Vornahme einer Narkose) und endlich
5. vom Zustand des Gebisses insbesondere des Molaren II.

F a h y vertritt die Ansicht, daß bei bestehender Infektion nicht operiert sondern konservativ behandelt werden soll, bis die Entzündungen nachgelassen haben, mit Ausnahme der wenigen Fälle, bei denen die Drainage nötig ist. (F a h y erwähnt dabei aber nicht die Fälle, bei denen die Infektion nicht zurückgeht, vielmehr fortschreitet). Bei halbdurchgebrochenen Zähnen mit einem Zahnfleischlappen soll, auch wenn keine Zeichen der Infektion vorhanden sind wie bei Infektionsfällen verfahren werden, da unter dem Lappen Infektionserreger ruhen, die erst durch den chirurgischen Eingriff aktiviert würden. Zur Bekämpfung der Infektion cauterisiert F a h y das Wundbett und nimmt antiseptische Spülungen vor. Die Anwendung des Eisbeutels (4 Stunden lang mit einer halbstündigen Ruhepause nach jeder Stunde) wird von ihm sehr empfohlen. Gründliche Untersuchung auf lose Knochenteile, Fremdkörper, rauhe Kanten und verletztes Septum ist notwendig. Von anderer Seite wird angegeben durch Tamponade mit Jodoformgaze konservativ vorzugehen. Dies

gilt besonders für die Fälle, bei denen über dem Zahn Zahnfleischlappen liegen und zu erwarten ist, daß der Zahn dann ganz durchbricht.

Dienlafé und Herpin raten nur in schweren Fällen zur Extraktion. Gegebenenfalls soll zur Extraktion des II. Molaren (wenn dieser cariös) bei Erhaltung des III. Molaren geschritten werden, damit dem Weisheitszahn Platz zum Durchbruch gegeben wird. Bei der anteflektierten Form wird dies unseres Erachtens nicht zum gewünschten Erfolge führen, denn der Zahn wird nicht die Neigung zeigen, sich aufzurichten, sondern weiterhin auf den vorderen Molaren zuwachsen und dort in die Lücke des II. Molaren gelangen. Ist es bereits zur Eiterung gekommen, so hat man zur Extraktion zu schreiten. Bei bestehender Kieferklemme muß die Extraktion evtl. mit Chloroformnarkose (!) vorgenommen werden. Für die Entleerung des Eiters ist zu sorgen. Drückt der obere III. Molar auf die geschwollene Schleimhaut und wird sie beim Zusammenbeißen durch seine scharfen Höcker verletzt, so müssen diese Höcker abgeschliffen und geglättet werden.

Léger-Dorez verwirft die Aufmeißelung oder Radikalentfernung des III. Molaren. Statt dessen entfernt er immer den II. Molaren. Allerdings konnte er bei einem Fall der Anteflektio impakta sich zu diesem Vorgehen nicht entschließen, weil der I. Molar schon devitalisiert war und eine große Füllung trug. Er extrahierte daher den III. Molaren stückweise, indem er zuerst mit Hilfe von Bohrern die Krone von der Wurzel trennte und dann den Rest des Zahnes mittels einer in die Pulpa eingeführten Wurzelschraube entfernte.

Eine rechtzeitige Radikaloperation des III. Molaren bei bestehender Infektion wird von Bilascu und anderen Autoren als notwendig erachtet, um Allgemeininfektion und Metastasenbildung zu verhindern. Je länger mit dem operativen Eingriff gewartet wird, um so ungünstiger gestalten sich die Vorbedingungen dazu.

Endlich wird im Schrifttum die Ansicht vertreten, daß auch dann die Radikaloperation indiziert sei, wenn noch keine Infektionsgefahr vorhanden ist. Es wird betont, daß in vielen Fällen erschwerten Durchbruchs des III. Molaren eine spätere Infektion doch eintritt und zwar in der Zeit, wo die fibromuköse Hülle des Knochens vom Molaren III durchbrochen wird. Der Weisheitszahn besitzt mitunter eine sehr lange Wachstumsdauer, so daß es in jedem Lebensalter zum schweren Krankheitsbild der Dentitio difficilis dentis sapientiae kommen kann.

In jüngster Zeit berichtet Hauberrisser, daß nach den letzten Erfahrungen die Bestrahlung mit Röntgenstrahlen aller unmittelbar und mittelbar vom Weisheitszahn ausgehenden Komplikationen günstig sei. An Hand eines großen Materials konnte

Pordes zeigen, daß die Entzündungen im Bereich des Mundes ein ganz besonders günstiges Objekt für die Röntgentherapie abgeben. Nicht nur bei der sog. Dentitio difficilis des unteren Weisheitszahnes, sondern auch in den nicht seltenen Fällen von schwierigen Entfernungen und Aufmeißelungen unterer Molaren, besonders impaktierter Weisheitszähne (am aufsteigenden Ast), die eine sehr lange Operationsdauer bedingen und bei denen es trotz aseptischem Vorgehen und einwandfreier Technik zuweilen zu einer Sekundärinfektion kommt, ergaben Bestrahlungen mit sehr kleinen Dosen (1/5 H. E. D.) erstaunliche Erfolge. Man findet also auch bezüglich der Indikation zur Entfernung sowohl wie über den günstigsten Zeitpunkt hierfür noch keine einheitliche Auffassung in zahnärztlichen Kreisen.

Unser therapeutischer Standpunkt ist folgender: Beschwerdefreie, völlig impaktierte anteflektierte Weisheitszähne jeden Grades mit oder ohne Durchbruch eines Kronenteils können unberührt bleiben. Machen die impaktierten Zähne aber irgendwelche Beschwerden (neuralgische Schmerzen und dergl.), so sind sie zu entfernen. Ist ein Dekubitalgeschwür da und keine Aussicht auf eine natürliche Aenderung der Verhältnisse, so soll man zur Extraktion schreiten; denn die Verhältnisse verschlechtern sich eher für den Patienten als daß sie sich bessern. Die Periostitis und die Sklerosierung des Knochens nimmt zu, rezidivierende Infektionen setzen ein oder es kommt zu chronischer Stomatitis und Gingivitis wie in unserem 2. Fall. Das Allgemeinbefinden wird nicht nur verschlechtert, sondern zum Teil direkt bedroht. Es ist viel besser, die Extraktion frühzeitig und unter noch günstigen Umständen vorzunehmen, als sich durch einen Notfall, aus der Dringlichkeit der Situation heraus, zu einem Eingriff zwingen zu lassen. Bei bestehender Phlegmone muß natürlich die Ursache der Infektion mitentfernt werden. Dabei kommt es stets zu Allgemeinerscheinungen durch das Aufflackern der Entzündung im Wundbett.

Die Indikation und die Behandlungsart des Molaris III vor allen Dingen unter entzündlichen Erscheinungen, hat also durchaus den Grundsätzen der allgemeinen Chirurgie zu entsprechen. In den meisten Fällen kann der Zahnarzt die Extraktion allein durchführen. Sollten nach einer einfachen, gelungenen Extraktion Komplikationen im Sinne einer fortschreitenden Phlegmone eintreten, dann ist es Zeit genug, chirurgische Hilfe zu erbitten.

Bei den von uns abgesonderten, sehr ungünstigen Gruppen von Zähnen mit Horizontallage, halten wir es im Interesse der Patienten für besser, sich nicht auf einen Versuch mit Bohrer, Hebel und Zange einzulassen, sondern von vornherein dem Chirurgen die Elimination zu überlassen. Dies erspart, wie die Erfahrung gelehrt hat, dem Patienten nicht nur Zeit und Schmerzen, sondern erleichtert auch dem Chirurgen die operative Behandlung und schädigt nie-

mals die Autorität des behandelnden Arztes, im Gegenteil, es bringt stets ein vergeblich unternommener Extraktionsversuch den Zahnarzt in eine peinliche Situation und es verschlechtert seinen Eingriff in die Prognose des Falles. Nicht nur aus den geschilderten Fällen, sondern aus der gesamten Situation heraus ergibt sich u. E. die strikte Forderung, niemals an die Extraktion eines Weisheitszahnes heranzugehen, ohne daß vorher eine Röntgenaufnahme oder Durchleuchtung stattgefunden hat. Es ist zwar diese Forderung schon oft im Schrifttum aufgestellt worden, aber immer wieder wird dagegen verstoßen.

Zum Schluß seien die aus dem Gesagten uns als wesentlich erscheinenden Punkte zusammengefaßt:

1. An Hand von zwei klinischen Fällen und Zusammenfassung des Schrifttums wird das Krankheitsbild der Dentitio difficilis des Molaren III beschrieben. Eine besondere Gruppe von mangelhaft durchgebrochenen Weisheitszähnen des Unterkiefers wird unter der Benennung Anteflectio impacta Molaris III abgegrenzt, weil ihre Entfernung meistens nicht mehr in den Bereich der Zahnfleischheilkunde fällt, sondern vom Chirurgen als typische Operation in Allgemeinnarkose durchgeführt werden muß.

2. Zur Bekämpfung der entzündlichen Erscheinungen von Gingivitis und Stomatitis ausgehend hat sich Salvarsanpinselung bewährt.

3. Zur Diagnosestellung und zur Indikation ist unbedingte Forderung einer Röntgenaufnahme zu stellen.

4. Die Indikation wird ausführlich besprochen, sie ist nicht nur abhängig von den pathologisch-anatomischen Verhältnissen, sondern auch von den subjektiven Beschwerden des Patienten, sowie von dem Grad der Komplikation. Die Operation ist in allen Fällen, von denen keine normale Weiterentwicklung des Zahnes und Einreihung in die Zahnreihe zu erwarten ist, anzuraten.

5. Der II. Molar sollte nur dann entfernt werden, wenn sich seine Erhaltung nicht lohnt. Die Extraktion des III. Molaren läßt sich mit chirurgischer Technik unter Erhaltung des Molaren II in jedem Fall glatt durchführen.

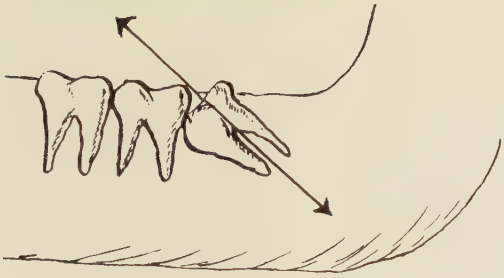

Abb. 1

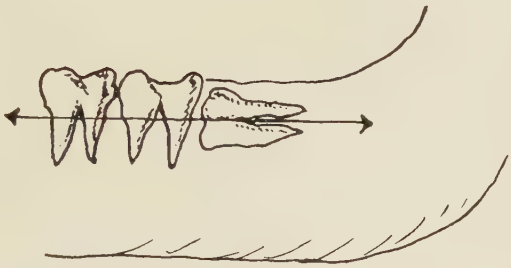

Abb. 2

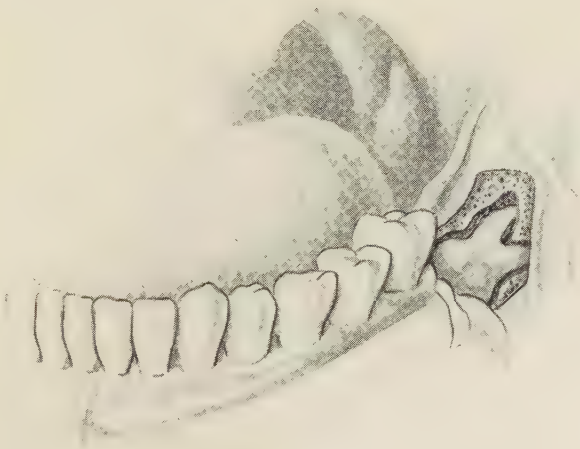

Abb. 3

Abb. 4

Abb. 5

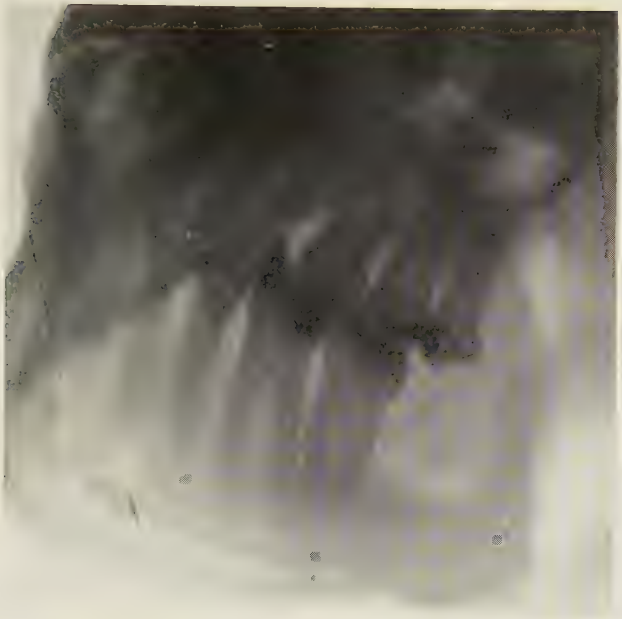

Abb. 6

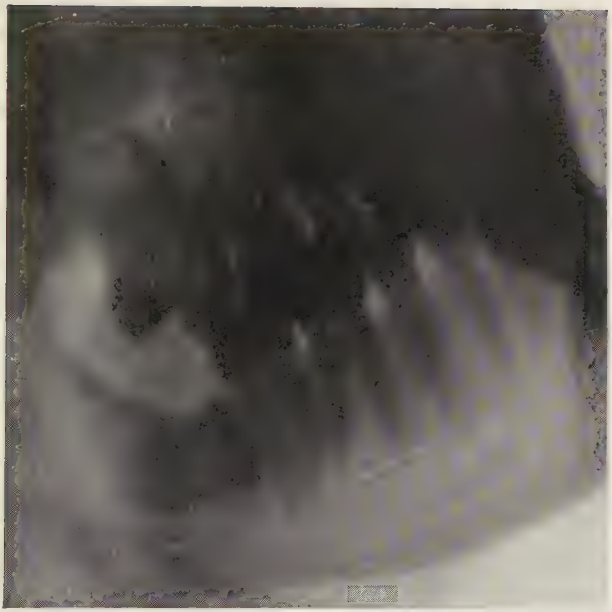

Abb. 7

Literaturverzeichnis.

Aison: Impaktierte Zähne in ihren Beziehungen zu Psychoneurosen. Dtsche. M. Schr. Zahnhlk. XIV. Nr. 14 S. 670 (1927).

D'Alise: The third molar in Orthodontia. Dent. Rec. XLIX. Nr. 4 S. 177 (1919).

Aschoff, L.: Path. Anatomie II. B. S. 758.

Beal: Etude de la technique de l'extraktion de la sagesse inferieure. Semaine dent. X. Nr. 31 S. 653 (1928).

Beyssag, Paul: Accidents tarifs de la dent de sagesse superieure. Difficulté du diagnostic: La Provence dentaire X (1924) Nr. 1.

Bilascu, D.: Eruptile dificile a mol. III-lea si tratamentil aplic de mine. Rev. stomat. III Nr. 2 u. 3 S. 17—36 und Nr. 5 S. 82 (1925).

Blessing: Allg. Pathologie und pathologische Anatomie der Zähne.

Brasch, H.: Zur Klinik des unteren Weisheitszahnes. D. M. Schr. f. Zheilk. 1920, Heft 2.

Buxton, Dudley: Major dental operation: their pre-and-postoperative treatment. British Dental journal XLVIII Nr. II S. 612 (1927).

Charron, E.: Technique de l'extraction de la 3e molaire inférieure incluse. L Odontologie XLV Nr. 4 S. 248 (1925).

Cohen, de Jonge: Een Bijtrage tot de pathologische Anatomie van den Door braak van den derden Ondermolar. Tijdschrift voor Tandheelkunde (1924) XXXL Nr. 12 S. 85.

Cohen, de Jonge: Beitrag zur pathol. Anatomie des Durchbruches des III. unteren Molaren. Corresp. f. Zahnärzte LI Nr. 1 S. 29 (1927).

Chompret, J. et C. L'Hirnodel: Un accident umqueux de la dent de sagesse migrateur du restibule inférieure an abcès buccinato-maxillaire in La Revue de Stomat. XXVI Nr. 4 S. 261 (1925).

Chudoba, C.: Pripad umrtipo extractci dolniho tretiho molaru Zubui lekarstvi XXVI Nr. 8 S. 252.

Dienlafé et Herpin: Deutsche zahnärztliche Zeitung 1911.

Durand: La persistance chez les gens âgés des dents de sagesse incluse, forme clinique exceptionelle. Le Revue de Stomat. XXVIII Nr. 7 S. 424 (1926).

Eidmann: Entwicklgesch. der Zähne. Berlin 1925.

Fahy: The inferieur their molar a distinet entity. The Dental Cosmos LXVIII Nr. 1 S. 53 (1926).

Field: Multiple stage treatement of the pathologie third molar. Dent. cosmos. LXXXI Nr. 10 S. 987.

Fischel: Lehrbuch der Entw. d. Menschen. S. 292 (1929).

Forgues: Eine durch dentitio difficilis des Weisheitszahnes entstandene ulceröse stomatitis mit Angina Vincenti am 4. Tage. Dtsche. Mschr. Zahnhlk. XLV Nr. 4 S. 218.

Fahy: Treatement following the renoval of the impactid mandibular third molar. J. ameri. dent. Assoc. XV Nr. 6 S. 1138 (1928).

Gross: H. und Otto Loos: Zur Entfernung des impaktierten WZ. Misch, Die Fortschritte der Zahnheilkunde VI. B. I. T. S. 164.

Herpin: Une Anomalie de dent de sagesse. La Revue de Stomat. XXIX Nr. 7 S. 421 (1927).

Hesse, Gustav: Fehlgriffe in der zahnärztl. Chirurgie. Misch, Fortschritte d. Zhk. V. B. I. T. S. 226.

Cavallaro, Guiseppe: Il terzo molare tende a secomparice. La Stomat. XXIV S. 387 und Nr. 7 S. 481 (1926).

Gorononec: La Revue des Stomat. XXIII Nr. 9 S. 530 (1926).

Gassmann: Ueber den Zustand der Wurzelhaut der WZ. bei der sog. Dent. diff. Zahnärztl. Rdsch. XXXV Nr. 8 S. 131 (1926).

Grunert: Zur Behandlung retinierter Zähne. D. Mschr. f. Zahnheilk. XVIII Nr. 4 (1925).

Hauer: Ein Choleastom im linken Unterkiefer unter einem retinierten Weisheitszahn. D. Zahnärztl. W. XXIX Nr. 7 S. 141 und Nr. 13 S. 292 (1926).

Harrison, W. und E. Löwe: The dental Record XLVI Nr. 4 S. 244 (1926). Prov. of the Rojal Society of med. XIX Nr. 5 S. 24 (1926).

Hauenstein: Dentitio diff. am unteren WZ. D. Zahnhlk. Nr. 54 (1922).

Hesse: Zur Behandlung der retinierten Zähne. Correspbl. f. Zahnärzte XLI S. 2 (1917).

Kantorowicz: Handbuch der gesamten Zahnheilkunde. IV. B. S. 3076.

Kenworthy: Some remarks on the third mandibular molar. The Dental Record XLVII Nr. 10 S. 500 (1927).

Kirk: Die Bedeutung des Weisheitszahnes. D. Mschr. f. Zahnheilk. XLVI Nr. 4 S. 217 (1928).

Kraus u. Brugsch: Spez. Pathologie und Therapie innerer Krankheiten. B. V.

Kurz, Gustav: Operationsmethode für Dentitio diff. dentis sap. Zeitschr. f. Stomat. XXII Nr. 10 S. 699 (1924).

Lackner: Der vermaledeite Weisheitszahn u. Amerika Corresp. f. Zahnärzte LI Nr. 12 S. 407 (1927).

Latzer: Zur Extraktion des unteren Weisheitszahnes. D. Mschr. f. Zahnhlk. XLVI Nr. 3 S. 158 (1928).

Léger-Dorez, H.: Accidents de la dent de sagesse. Extraction morcelée. La Semaine dentaire VII Nr. 45 S. 1088 bis 1091 (1925).

Loos, Otto: Chirurgie der Mundhöhle. Misch, Fortschritte der Zahnheilkunde. III. B. I. T. S. 172.
u. V. B. I. T. S. 159—166.

Lozier, M.: Radiographic for the surgery of the impacted mandibular third molar. J. ameri. dent. Assoc. XV Nr. 6 S. 1138 (1928).

Martin, Julian Saint: La Extraction del molar de juicio inferior. Revista Odon ologika VII Nr. 7 S. 403 (1927).

Lubarsch: Ergebnisse 17. Jahrg. 1. Abtlg. 1913.

Moral, Hans: Spez. Pathologie der Mundhöhle, Misch, Fortschritte der Zahnheilkunde. III. B. I. T. S. 172. V. B. I. T. S. 124.

Morin: Technique de l'extraction de la dent de sagesse inférieure. L'Odontologie XLVII Nr. 2 S. 182 (1927).

Millian, Hugh, W. Mac: Aconsideration of the pressure produces by the mandibular third molar. The internat. Journal of orth and oral surg XIII Nr. 4 S. 291 (1927).

Navarrete, J. M.: Tercer molar inferior. Cuba Odontogica XI Nr. 5 S. 179 (1927).

Nishimura: Ueber den erschwerten Durchbruch des unteren Weisheitszahnes. Schweiz. Mschr. Zahnhlk. XXXVI Nr. 1 S. 25 (1926).

Nies: Ueber einen Fall von Retention und Querlagerung der beiden letzten, unteren, rechten Molaren. Zahnärztl. Rdsch. XXXVIII Nr. 12 (1929).

Nodine, A. M.: The British Dental Journal XLVII Nr. 13 S. 744 (1926).

Niculescu: Spitulal (1905).

Meyer: Ueber die Dentitio diff. d. unteren Weisheitszahnes. D. Mschr. f. Zahnhlk. XLI Nr. 13 (1923).

Palazzi, S.: Strana eteropia di un tergo molare inferiore (situs dentis inversus) Nova II Nr. 2 S. 57 (1925).
Pickeril, P.: The third molar. Austr. dent Summary VIII Nr. 11 S. 561 (1928).
Pont: Fracture du maxillaire inférieure àla suite d'une Extraction de dent de sagesse. Provenze dentaire XIII Nr. 6 S. 335 (1927).
Partsch: Handbuch der Zahnheilkunde L. B. S. 50.
Polus: Revue Belge de Stomat. XXIII Nr. 3 S. 182 (1926).
Quintero: Les accidents d'évolutions de la dent de sagesse Provenze Dent. XV. Nr. 50 S. 307 (1929).
Rebel: Zur Extraktion des unteren Weisheitszahnes. D. Zahnärztl. Wschr. XXIX Nr. 19 (1926).
Romey: Dent de sagesse inclus dans la branche montante du maxillaire inférieure. La Revue de Stomat. XXVIII Nr. 9 S. 544 (1926).
Ritter: Ueber die beim Durchbruch des unteren Weisheitszahnes entstehenden Krankheiten. Dt. Mschr. f. Zahnhlk. L 888.
Ruppe: Complikationen beim Durchbruch des IV. unteren WZ. D. Mschr. f. Zahnhlk. XLVI Nr. 4. S. 217 (1928).
Salmann: Die Extraktion des verlagerten unteren Weisheitszahnes. D. Mschr. f. Zahnhlk. XLVI Nr. 14 S. 776 (1928).
Seimbille: An sujet des difficultés d'extraction de certaine dents de sagesse inférieure. Rev. odont. XLIX Nr. 6—7 S. 789 (1928).
Schmidhuber: Zwei seltenere unangenehme Zufälle bei der Extraktion unterer Weisheitszähne. Zahnärztl. Wschr. XXIX Nr. 11 S. 210 (1926).
Turner: Pathologie der nicht zum Durchbruch gelangten Zähne. British medical journal London.
Winter: G. B. Principles of exondontia as applier to the impacted mandibular third molar. American Medical Book Company (1926).
Widowiz: Ueber die sog. Dentitio diff. D. Mschr. f. Zahnheilk. XLVI Nr. 4 S. 217 (1928).
Witzel, A.: Der erschwerte Durchbruch des Weisheitszahnes. D. Mschr. f. Zahnhlk. (1901).
Witzel, J.: Ueber die pathol. Erscheinungen beim Durchbruch der unteren Weisheitszähne. D. Zahnheilk. I. V. 1. Heft.

Lebenslauf.

Ich, Sigfrid Henkes, wurde am 11. Februar 1905 in Emmendingen als Sohn des verstorbenen Seminardirektors J. Henkes und dessen verstorbenen Ehefrau A. Henkes geboren. Ich besuchte das Gymnasium Karlsruhe, das Gymnasium Heidelberg, zuletzt das Realgymnasium Weinheim a. d. Bgstr., wo ich Ostern 1925 die Reifeprüfung ablegte. Darauf studierte ich in Freiburg i. Br. und Heidelberg Rechtswissenschaft. Sommer-Semester 1927 sattelte ich zum Medizinstudium um und studierte in Heidelberg und Freiburg i. Br. Medizin. Die ärztliche Vorprüfung bestand ich in Heidelberg W. S. 29/30. Das ärztliche Staatsexamen bestand ich am 23. Dez. 1932 in Freiburg i. Br.

Herrn Oberarzt Dr. Killian bin ich für die Ueberlassung des Themas und für die freundlichen Anregungen bei der Arbeit zu ergebenstem Dank verpflichtet.